Aus der Medizinischen Universitätsklinik Basel
(Direktor: Prof. Dr. *R. Staehelin*)

Zur Entstehung des Lungenkollapses durch Blockierung der Luftwege

—

Inaugural-Dissertation
zur Erlangung der Doktorwürde
der Hohen Medizinischen Fakultät
der Universität Basel

vorgelegt von
Hilde Lachmann-Mosse
aus Berlin

Druck von Benno Schwabe & Co · Basel
1938

Aus der Medizinischen Universitätsklinik Basel
(Direktor: Prof. Dr. *R. Staehelin*)

Zur Entstehung des Lungenkollapses durch Blockierung der Luftwege

Inaugural-Dissertation
zur Erlangung der Doktorwürde
der Hohen Medizinischen Fakultät
der Universität Basel

vorgelegt von
Hilde Lachmann-Mosse
aus Berlin

Druck von Benno Schwabe & Co · Basel
1938

Von der medizinischen Fakultät Basel genehmigt
auf Antrag von Professor Dr. *R. Staehelin*
Tag der Promotion 6. Mai 1938

R. UNIV.
BIBLIOTHEEK
LEIDEN

Erweiterter Sonderabdruck
aus der Schweizerischen Medizinischen Wochenschrift,
68. Jahrgang 1938, Nr. 39, Seite 1094

Das Krankheitsbild des massiven Lungenkollapses ist als Folge oder Komplikation einer ganzen Reihe von Erkrankungen beschrieben worden. Es tritt am häufigsten nach Operationen auf; aber seit der Einführung von Röntgenaufnahmen wurde es in zunehmendem Maße bei den verschiedensten Krankheiten beobachtet: so bei Bronchitis, Pneumonie, Lungentumoren, nach Haemoptysen, Aspiration von Fremdkörpern u. a. m.

Der Kollaps kann akut, unter heftigen klinischen Symptomen auftreten, oder sich langsam bei wenig gestörtem Allgemeinbefinden entwickeln. Es gibt alle Uebergänge von bedrohlich einsetzenden bis zu klinisch unbemerkt verlaufenden und nur röntgenologisch nachgewiesenen Fällen. Die Krankheit beginnt meist mit Fieber, Gefühl der Engigkeit auf der Brust, Dyspnoe, Pulsbeschleunigung und mehr oder weniger heftigen Schmerzen im Gebiet des Sternum oder nur in der Gegend des Processus xiphoides.

Es fällt auf, daß die eine Thoraxhälfte beim Atmen zurückbleibt und eingezogen ist. Der untere Thoraxrand kann infolge Fehlens der Zwerchfellkontraktionen flatternde Bewegungen machen. Bei der Perkussion wird meist eine Dämpfung entsprechend der betroffenen Lungenpartie beobachtet. *Lenk* u. a. berichten über Wechsel zwischen normalem und tympanitischem Schall bei demselben Patienten. Fast in allen Fällen findet sich eine Verschiebung der Mediastinalorgane nach der kranken Seite, Hochstand des Zwerchfells und dadurch evtl. Vergrößerung des Traubeschen Raumes. Angaben über Stimmfremitus wechseln. Die Auskultation ergibt abgeschwächtes Atemgeräusch und in späteren Stadien oft Bronchialatmen und klingende Rasselgeräusche. Es liegen auch Beobachtungen vor über lautes Bronchialatmen und laute Bronchophonie in allen Stadien. Meist besteht quälender Husten mit Entleerung von wenig zähem, eitrigem oder schleimig-eitrigem Sputum.

Alle diese Symptome sind wenig charakteristisch. In sehr vielen Fällen kann erst das *Röntgenbild* Klarheit schaffen. Es zeigt eine gleichmäßige, scharf umrandete Verschattung des kollabierten

Bezirkes, bei vollständiger Atelektase so intensiv, daß keine Einzelheiten mehr erkennbar sind. Zum typischen Bilde eines massiven Lungenkollapses gehört die Verschiebung von Herz-, Mediastinal- und Trachealschatten zur erkrankten Seite hin, ohne welche die differential-diagnostische Abgrenzung gegen viele Lungenprozesse unter Umständen große Schwierigkeiten bereiten kann. Bei der Durchleuchtung kann man oft inspiratorische Verziehung des Mediastinums in das Gebiet der Verschattung hinein sowie Pendeln des Herzens beobachten (*Jacobaeus* (*I*), *Lenk* u. a.). Diese wichtigen Symptome können allerdings auch fehlen oder sehr wenig ausgesprochen sein, sobald die Verschieblichkeit des Mediastinums durch entzündliche Vorgänge oder Metastasen eingeschränkt ist. Zwerchfellhochstand ist wesentlich. Gelegentlich wurde Emphysem in den nicht kollabierten Teilen der Lunge, ferner Verengerung der Thoraxhöhle und Verkleinerung der Interkostalräume oder Krümmung der Wirbelsäule mit Konvexität nach der erkrankten Seite beobachtet (s. bei *R. Staehelin*, *Midline*, *Lenk*).

Die Schwierigkeiten der klinisch-röntgenologischen Diagnose und die Unbestimmtheit der Symptome werden noch verstärkt durch mangelnde Einheitlichkeit der *pathologisch-anatomischen* Befunde.

Diese dürfte wohl ihre Hauptursache darin haben, daß der Lungenkollaps an sich nur in Ausnahmefällen unmittelbar die Todesursache darstellt. Die Patienten gehen entweder infolge geschwächter Herzkraft, die dann durch die Stauungserscheinungen das reine anatomische Bild verwischt, zugrunde; oder es bildet sich in dem atelektatischen Bezirk eine Entzündung aus. Auch wenn solche sekundären Veränderungen an der betroffenen Stelle fehlen, kommt es zu kapillärer Hyperaemie, die *Borst* als Stauungserscheinung infolge schlechter Ventilation erklärt, während *Kaufmann* die Ursache in einem Nachlassen der Spannung der Alveolarwände und einer dadurch hervorgerufenen passiven Dehnung der Kapillaren erblickt. Diese Hyperaemie kann nach *Kaufmann* zu einer oedematösen Durchtränkung des atelektatischen Bezirkes führen, sodaß die aneinanderliegenden Alveolarwände durch Infiltrat wieder auseinandergedrängt werden.

Das Zusammenfallen der Alveolen ist nach *R. Staehelin* und andern Autoren durch Resorption der Luft aus den nichtbeatmeten Bezirken zu erklären.

Lichtheim nimmt an, daß die Alveolarwände auch bei stärkster Verengerung einen Druck auf das Lumen ausüben. Hierdurch werde eine teilweise Resorption des Stickstoffes durch das venöse Blut bewirkt. Darauf folge ein Anwachsen des Partiardruckes von O_2 und CO_2, die teilweise ins Blut diffundieren, wodurch wiederum der Stickstoffpartialdruck wachse. So gehe es weiter, bis die Lunge luftleer sei. Die entscheidende Rolle, die der Lungenkreislauf dabei spielt, hat *Lichtheim* gezeigt: Sperrte er nämlich unter Bedingungen, die sonst zum Kollaps führten, die Blutzufuhr, so trat in den entsprechenden Gebieten keine Atelektase auf. Die Verlagerung der Mediastinalorgane auf die Seite der kollabierten Lunge wird als Folge

der veränderten Druckverhältnisse im Thoraxraum angesehen. Die Lunge kann den inspiratorisch vergrößerten Thoraxraum nicht ausfüllen und saugt infolge ihrer Retraktionskraft die angrenzenden Organe an (*Aßmann, Fleischner, Lenk, Midline*). *Jacobaeus* (II) hat nachgewiesen, daß der negative Druck in der Pleurahöhle das 5—6fache des normalen beträgt. Daraus erklärt sich die meist vorhandene dauernde Verziehung der Mediastinalorgane. Das Zwerchfell, dessen aktive Kraft im Insprium der Ansaugung entgegenwirkt, kann nur durch einen sehr starken negativen Druck zu dauerndem Hochstand gebracht werden oder dadurch, daß das Mediastinum schlecht verschieblich ist und nicht allein den Druckausgleich bewirken kann.

Ueber die Pathogenese bestehen heute noch verschiedene Anschauungen.

Die Anhänger der Blockadetheorie erklären die Entstehung prinzipiell durch Verlegung eines Hauptbronchus. Sie können sich auf Tierexperimente und auf zahlreiche klinische Befunde stützen. Mehrmals konnte durch Kontrastfüllung der Bronchien oder mit Hilfe der Bronchoskopie eine komplette Stenose nachgewiesen werden. Daß ein Bronchial-Karzinom, wenn es einen Hauptbronchus völlig unwegsam macht, massiven Kollaps hervorrufen kann, wurde mehrfach gesehen. Erst kürzlich hat *Courcoux* einen entsprechenden Fall mitgeteilt, ebenso zuletzt *Chiray, Albot* und *Jame*. Nach Aushusten oder Entfernung der blockierenden Massen wurde Lüftung und Funktionsaufnahme der Lunge beobachtet. Ferner zeigte die Autopsie in sehr vielen Fällen Ausfüllung der Bronchien mit zähem Schleim. Die meisten von dieser Erkrankung betroffenen Patienten leiden an einer Bronchitis.

Diesen Befunden wird von den Gegnern der Blockadetheorie das gelegentliche Fehlen von Schleimpfröpfen bei der Sektion und das häufig akute Einsetzen der Erkrankung, insbesondere des postoperativen Kollapses sowie des „Elektivpneumothorax", entgegengehalten. Eine Reihe von Deutungen versucht, diesen Widersprüchen gerecht zu werden. So möchten *Schmidt, Viola, Morison* u. a. das Hauptgewicht nicht auf eine primäre Verstopfung durch Schleimpfröpfe legen; sie vermuten vielmehr, daß eine reflektorische Vagusreizung zu Kontraktion der Bronchen, zu einer Erweiterung und Stase mit darauffolgender Hypersekretion und damit zur sekundären Bildung von Schleimpfröpfen führe. Nervöse Einflüsse werden überhaupt von vielen Autoren verantwortlich gemacht. Ueber ihren Charakter bestehen jedoch weitgehende Differenzen. Die einen glauben an die wesentliche Bedeutung reflektorisch hervorgerufener vasomotorischer Veränderungen (*Bergamini* und *Shepart, Scott, Fontaine*). *Bergamini* und *Shepart* fanden nämlich bei der Sektion mehrfach trockene Bronchien und ein angioneurotisches Oedem. Eine reflektorisch ausgelöste, aktive Kontraktion des Lungengewebes ist nach Ansicht von *Benedetti, Midline* u. a. die Ursache des postoperativen Lungenkollapses. Auf die Bedeutung einer Unterbindung des Hustenreflexes durch einen toxischen oder reflektorischen Reiz in Verbindung mit einer Funktionsstörung der Respirationsmuskeln (Immobilisierung durch Abwehrreaktionen oder Lähmung durch toxische Neuritis) hat vor allem *Sante* hingewiesen. Viele schließen sich seiner Ansicht an, wobei jedoch die Wichtigkeit der einzelnen Faktoren verschieden hoch eingeschätzt und ihnen meist kein ursächlicher, sondern nur ein begünstigender Einfluß zugeschrieben wird (vgl. *Staehelin, Middeldorpf, Schmidt, Schiassi*). In neuerer Zeit hat *Henderson* nachzuweisen versucht, daß bei Operationen fast regelmäßig Hypotonie von Zwerchfell und Atemmuskulatur und

dadurch ein wesentlich verkleinertes Lungenvolumen bestehe. Hinter einer zufällig gleichzeitig entstehenden Schleimverstopfung könne dann die noch vorhandene Luft rasch resorbiert werden, wobei die Absorption durch das Blut physikalischen Gesetzen folge (vgl. auch *Sträßler*). *Henschen* sieht in einer anaphylaktoiden Schutzreaktion des Lungengewebes auf eine im Operationsgebiet entstehende Entzündung mit darauffolgender Krampfreaktion der Alveolen und sekundärer Schleimbildung das Wesen des Prozesses.

Die Anhänger dieser verschiedenen Deutungen sind sich nur darin einig, daß eine Hemmung der Atembewegungen durch Schmerzen, mechanische Hindernisse oder auf reflektorischem Wege an der Entstehung beteiligt sein könne, und daß die Ausschaltung des Hustenreflexes in vielen Fällen wesentlich sei.

Der „*Elektivpneumothorax*" tritt gelegentlich beim Anlegen eines künstlichen Pneumothorax auf, und zwar kollabiert hierbei nur der erkrankte Lungenlappen, während die gesunden Lappen funktionstüchtig bleiben. *Cardis*, der dieses Phänomen eingehend beschrieben hat, hält die reflektorische Immobilisierung auf Grund einer Abwehrreaktion des die erkrankten Partien umgebenden gesunden Lungengewebes für die Ursache der Elektivität. Das gesamte intralobuläre Muskelgewebe, das sich peribronchial und zwischen den Wänden und — nach Ansicht einiger Anatomen — auch in den Wänden der Alveolen befindet, soll sich auf reflektorischem Wege kontrahieren.

Der gleiche Mechanismus liegt nach Ansicht von *Cardis* und *Pellissier* auch der spontanen Entstehung von massiver Atelektase eines Lungenlappens bei tuberkulöser Erkrankung des Lungengewebes oder der peribronchialen Lymphknoten zugrunde.

Die Zahl der Anschauungen und die Mannigfaltigkeit der klinischen, röntgenologischen, anatomischen und experimentellen Befunde scheint uns jedenfalls ein Beweis dafür zu sein, daß wir es beim massiven Lungenkollaps nicht mit einem einheitlichen Krankheitsbild zu tun haben. Es dürfte mehrere Formen verschiedener Aetiologie geben, die sich in keiner Weise auf einen Nenner bringen lassen. In dieser Vermutung wurden wir bestärkt durch die Beobachtung einer Patientin, an der wir eine dieser Formen auf das genaueste studieren konnten.

Die 63jährige Klara K. wird am 17. September 1935 unter der Diagnose: „Pleuritis exsud. lks., chron. Bronchitis, Dyspnoe, trockener Husten; Sklerodermie", eingewiesen. *Familienanamnese* ohne Bedeutung. Pat. war 1933 erstmals in Spitalbehandlung wegen „Sklerodermie, Morbus Basedow, Arthropathia coxae". Die Sklerodermie führte die Pat. in den folgenden Jahren noch mehrmals ins Krankenhaus wegen zunehmender Steifheit der Finger. Jetzt, seit etwa 2 Monaten trockener Husten, Kurzatmigkeit, Gewichtsabnahme.

Status: Das *Gesicht* zeigt starre Mimik, die Haut ist straff, infiltriert. *Augen:* Exophthalmus; Stellwag, Graefe, Moebius +; Glanzauge. *Schilddrüse:* diffus vergrößert.

Wirbelsäule gerade. *Thorax* symm. Die *Atmung* ist ungleichmäßig, die lk. Seite bleibt gegenüber der r. deutlich zurück. Orthopnoe. *Lungen:* Re. o. B.; lks. über allen Teilen erheblich gedämpfter Klopfschall. Aus-

kultation: über der Spitze v. und h. abgeschwächtes, amphorisch klingendes Atmen. Subapical, v. über der ganzen Lunge, h. bis zur 7. Rippe abwärts, abnorm leises vesikuläres Atemgeräusch. Paravertebral bis zur Höhe der 7. Rippe lautes Bronchialatmen. H. unterh. der 7. Rippe Atemgeräusch u. Stimmfremitus aufgehoben. — Traubescher Raum frei. *Herzaktion:* gleichmäßig u. regelmäßig; Spitzenstoß 1 Querf. außerhalb der Medioclavicularlinie palpabel. Herztöne rein und leise. PII = AII. Puls frequent, gleichmäßig, regelmäßig, gut gespannt und gut gefüllt.

An den *Extremitäten* deutliche Zeichen einer fortgeschrittenen Sklerodermie.

Die *Temp.* schwankt zwischen 36,6° morgens und 37,4° abends, der Puls zwischen 90 und 100. BD 115/85 mm Hg. Die *Senkungsgeschwindigkeit* der Erythroc. beträgt 73/112/127. *Sputum:* schleimig; Tbc., Pneumok., Tumorzellen negt. *Blutbild:* Leuko 14,500, Thromboc. ganz leicht vermindert. Sonst o. B. Uebriger Status o. B.

17. September 1935: Pleurapunktion ergibt trotz mehrmaligen Einstiches lks. keinen Erguß. Thoraxdurchleuchtung: Lk. Thoraxhälfte fast ganz homogen verschattet. Exkursionen des Zwerchfells gering. Bei tiefer Inspiration hat man den Eindruck, daß sich das Mediastinum leicht nach lks. verschiebe. Keine Veränderung der Verschattung bei Horizontallagerung der Pat. Rö.-Aufn. bestätigt die Verschattung und den ausgesprochenen Zwerchfellhochstand. Ferner sieht man, daß der r. Wirbel-

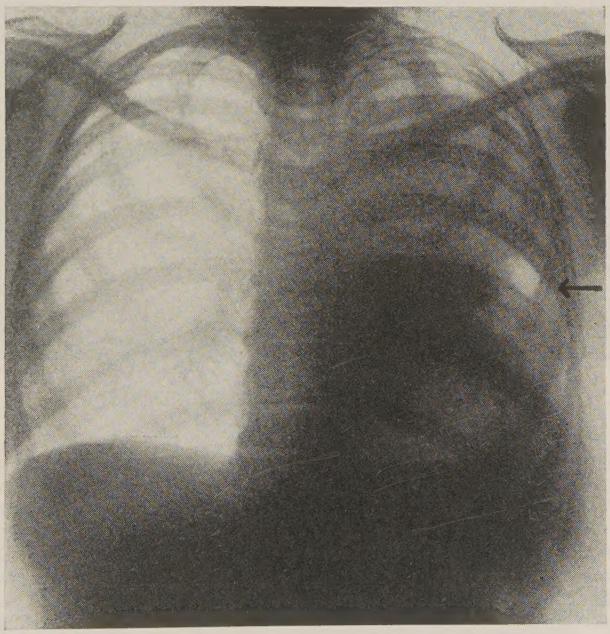

Abb. 1. Aufnahme vom 23. Sept. 1935. (Bei ← ist während der Pleurapunktion etwas Luft eingedrungen.)

säulenrand vom Mediastinum nicht überdeckt ist. ICR lks. etwas schmäler als rechts.

28. Sept.: Wegen Verdachtes auf Bronchial-Ca. wird eine Rö.-Bestrahlung eingeleitet, die bis zum 9. Okt. durchgeführt wird. 10. Okt.: Sputum schleimig-eitrig. 14. Okt.: Dämpfg. lks. oben etwas weniger ausgesprochen. Uebriger Lungenbefund im wesentl. unverändert. 16. Okt.: Unter tägl. chemischer Massage ist die Sklerodermie des Gesichtes soweit gebessert, daß die *Einführung eines Bronchialkatheters* möglich ist. Diese wird nach Anaesthesierung mit 10% und 2% Cocain vor dem Rö-Schirm vorgenommen. Im lk. Hauptbronchus, dicht unterhalb der Bifurkation, spürt man ein weiches Hindernis, das bei vorsichtigem Weiterschieben

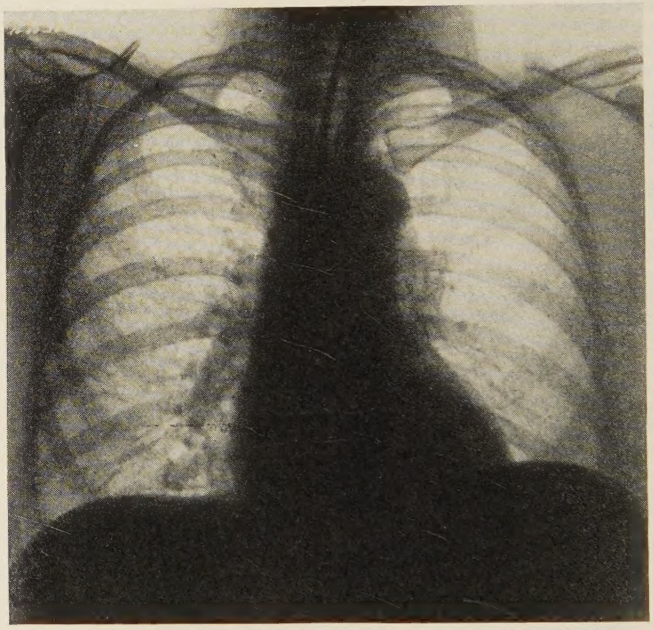

Abb. 2. Aufnahme vom 16. Okt. 1935.

nachgibt. Im gleichen Moment sieht man eine *schlagartige, vollständige Aufhellung der gesamten, bisher verschatteten Thoraxhälfte*, die wieder in allen Teilen beatmet wird. Eine sofort angefertigte Rö-Aufnahme ohne Kontrastfüllung zeigt ebenfalls den gänzlichen Rückgang sowohl der Verschattung wie auch der Mediastinalverschiebung. Der r. Herzschatten überschneidet wieder den Wirbelsäulenrand. Ein geringer Zwerchfellhochstand lks. bleibt bestehen. In den Lungen keine auf Infiltrat zu beziehenden Schatten. Nach der *Eingabe von Lipiodol* füllen sich beide Unterlappen-Bronchien. Bronchiektasien sind nicht festzustellen. Oberh. des lk. unteren Bronchialastes füllt sich noch ein kurzes Stück eines verbreiterten Bronchialastes, der unregelmäßig begrenzt ist. Der gleiche Befund zeigt

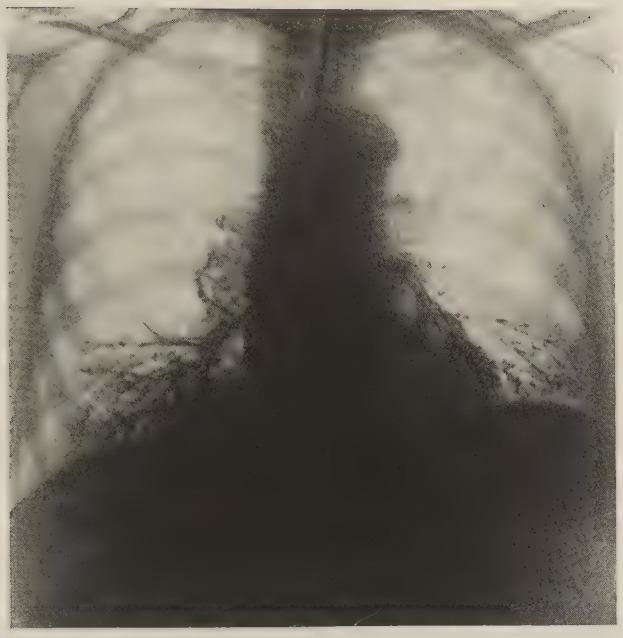

Abb. 3. Aufnahme vom 16. Okt. 1935.

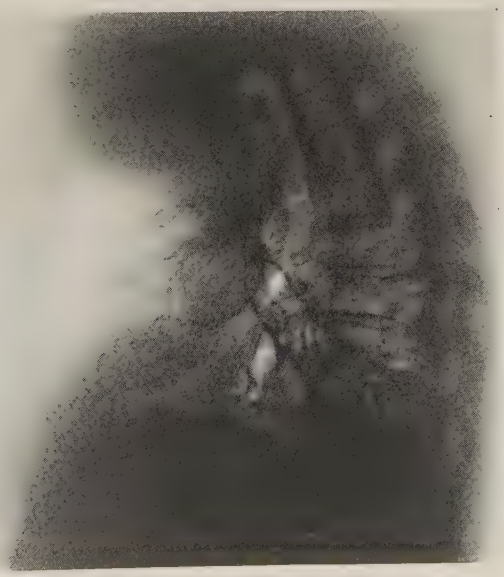

Abb. 4. Aufnahme vom 16. Okt. 1935.

sich auch auf der Transversalaufnahme, unmittelbar unter die Bifurkation projiziert. Der physikal. Lungenbefund ergibt bds. das gleiche Bild: keine Dämpfg., Grenzen gut verschieblich, Atemgeräusch vesikulär, in den unteren Partien beider Lungen einige mittelblasige, nicht klingende Rasselgeräusche (RG). In der Folgezeit verändert sich die Temp. nicht, der Puls fällt bis unter 80 und steigt nur zeitweise über 90. Das Sputum bleibt wie vorher. Das Allgemeinbefinden ist bis auf ab und zu auftretenden Hustenreiz gut. — 22. Okt.: Das Atemgeräusch ist über der lk. Thoraxseite etwas leiser, am 23. Okt. deutlich abgeschwächt. Die Rö-Aufn. zeigt außer den Ueberresten der Lipiodolfüllung und einem leichten Hoch-

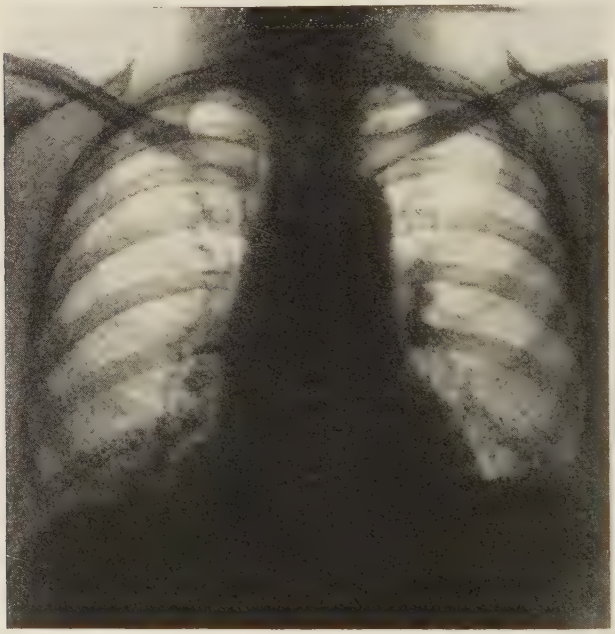

Abb. 5. Aufnahme vom 22. Okt. 1935.

stand des lk. Zwerchfells nichts Abnormes. Die Leukozyten-Zahl ist auf 7000 gesunken, Thromboc. vermehrt. Uebriges Blutbild o. B. Bis zum 29. wird wiederum eine Rö-Strahlenbehandlung vorgenommen.

31. Okt.: *Bronchoskopie* (Prof. *Oppikofer*): Starke Stenosierung des lk. Bronchus in Höhe der Bifurkation mit Vorbuchtung und Rötung der medialen Wand und nur spaltförmigem Lumen. Es wird die Diagnose auf ein Bronchial-Ca gestellt und nochmalige Rö-Bestrahlung anempfohlen, da eine Spickung des Tumors wegen Perforationsgefahr zu riskant erscheint. Nach der Bronchoskopie klagt die Pat. über Engigkeit auf der Brust und Atemnot. Die Temp. steigt am selben Tag auf 38,1°, fällt in den folgenden Tagen auf 37,0° und bleibt dann subfebril. Der Puls schwankt zwischen 100 und 110 und nach 2 Tagen wieder zwischen 90 und 100. Sputum: eitrig, ohne Tumorzellen. 2. Nov.: Perkussionsschall lks. ver-

kürzt, Stimmfremitus abgeschwächt. Atemgeräusch über der ganzen lk. Lunge abgeschwächt, bes. in den unteren Partien, wo auch einige mittelblasige, nicht klingende R. G. zu hören sind. Hinten oben verschärftes Vesikuläratmen. R. Lunge unverändert. 6. Nov.: Die ganze lk. Thoraxseite ist wieder deutlich gedämpft. Ueber den oberen Partien mittellautes Bronchialatmen. Das Atemgeräusch nimmt nach unten an Stärke ab. Keine R. G. Der Befund ist ähnlich, wenn auch nicht so ausgesprochen, wie beim Eintritt.

Im Laufe der folgenden Wochen wird der physikalische Lungenbefund ausgeprägter, das Allgemeinbefinden bessert sich nur vorübergehend. 15. Nov.: Amphorischer Klang über dem lk. O L. Das Gefühl der Engigkeit nimmt allmählich zu, der trockene Husten wird so quälend, daß mehrmals Codein gegeben werden muß. Die lk. Thoraxhälfte bleibt beim Atmen deutlich zurück. 21. Nov.: Ueber der ganzen r. Lunge mittelblasige, nicht klingende R. G.; über den oberen Partien verschärftes Vesikuläratmen. 22. Nov.: Vorübergehende Erleichterung des Atmens nach Rö-Bestrahlung des Thorax. Der Husten ist nur mit Morphin zu unterdrücken. Bei jedem Atemzug lautes Trachealrasseln. Auf der lk. Seite ist kein Atemgeräusch zu hören. Die Temp. bewegt sich neuerdings um 39,0°. Die Sklerodermie ist wesentlich gebessert. 23. Nov.: Aeußerst starke Atemnot, Zyanose. Nach einer Rö-Bestrahlung kleine Haemoptyse und Fieberanstieg. In den nächsten Tagen verschlimmern sich die subjektiven Beschwerden wesentlich. Re. Zeichen von Lungenoedem. Sputum leicht blutig tingiert. Starke Akrozyanose und Zyanose der Lippen.

Abb. 6. Aufnahme vom 28. Nov. 1935.

Die Thoraxaufnahme vom 28. Nov. zeigt gleichm. Verschattung der lk. Thoraxhälfte; geringfügige Mediastinalverschiebung nach lks., weniger ausgesprochen als auf der Aufnahme vom 23. Sept. 1935. In den folgenden Tagen verschlechtert sich der Zustand der Pat. Am 30. Nov. erfolgt der Tod — wahrscheinlich infolge Erstickung.

Sektion (Prof. *W. Gerlach*): Die Diagnose lautet im wesentlichen: „Polypös wachsender Krebs des lk. Hauptbronchus hinter der Bifurkation. Durchwachsung der regionären Lymphknoten durch den Krebs. Infiltrierendes Weiterwachsen des Tumors bis zum Aortenbogen. Tiefer Abgang des lk. Oberlappenbronchus. Teilweiser Kollaps des lk. Oberlappens bei totaler Verstopfung des Hauptbronchus und der kleineren Bronchialäste durch glasige Schleimpfröpfe. Aeltere, nicht gelöste lobäre Pneumonie des lk. Unterlappens mit oberflächlicher fibrinöser Pleuritis; starke Anfüllung der Bronchien mit Eiter und Schleim. Leichte Vergrößerung der r. Lunge mit starkem Oedem und Blutanfüllung im Ober- und Mittellappen, geringer im r. Unterlappen.

Epikrise: Pat. trat in Spitalbehandlung wegen verhältnismäßig geringfügiger Beschwerden, die zunächst das Vorhandensein eines raumbeengenden Prozesses im Thoraxraum vermuten ließen. Ein Pleuraerguß konnte durch das negative Punktionsergebnis ausgeschlossen werden. Erst die Röntgenaufnahme führte zu der Vermutung, es könne sich um einen Kollaps der Lunge handeln. In Anbetracht der klinischen Symptome — stark erhöhte Senkung, Leukozytose, subfebrile Temperaturen — und des vorgerückten Alters der Patientin wurde als wahrscheinliche Ursache ein Tumor angenommen, der zu einer Stenosierung des linken Hauptbronchus geführt hätte. Eine Kontrastfüllung der Bronchien förderte auf überraschende Weise den Mechanismus zutage, der dem Prozeß zugrunde lag: Im gleichen Moment, in dem die Sondenspitze ohne großen Druck einen weichen Widerstand überwand, sah man auf dem Röntgenschirm, wie die ganze, bisher vollständig ausgeschaltete linke Lunge ihre Funktion in allen Teilen wieder aufnahm. Auch die Lageveränderungen der umgebenden Organe bildeten sich zur Norm zurück. Ebenso ergab die Füllung der Bronchien mit Lipiodol ein normales Verzweigungsbild; nur der lk. Hauptbronchus zeichnete sich dicht unterhalb der Bifurkation an derselben Stelle, an der sich vorher das Hindernis befunden hatte, unregelmäßig ab. In Uebereinstimmung damit zeigte die 14 Tage später durchgeführte Bronchoskopie eine hochgradige Stenosierung des lk. Hauptbronchus und eine entzündliche Rötung der Schleimhaut in dieser Gegend.

Auf Grund dieser Befunde konnte per exclusionem die Diagnose auf ein *stenosierendes Bronchial-Karzinom* gestellt werden, während die vollständige Blockade nur durch einen Schleimpfropf hervorgerufen gewesen sein konnte.

Wir nehmen an, daß die Bronchialschleimhaut in der Umgebung des Tumors chronisch-entzündlich verändert, und daß es

dadurch zu einer Störung des normalen Expektorationsmechanismus gekommen war. Und zwar hat vermutlich weder die Weiterbeförderung des Schleimes durch die Flimmerbewegung noch der Hustenreflex funktioniert, von dem wir wissen (vgl. *Jackson*), daß er in der Nähe der Bifurkation normalerweise noch auslösbar ist. Der Husten, unter dem die Patientin so sehr zu leiden hatte, kann u. E. erst nach erfolgter Blockade als Ausdruck einer Tracheobronchitis aufgetreten sein. Denn wir sind der Meinung, daß die Patientin sogar von der Atelektase verschont geblieben wäre, wenn sie durch eine gleichzeitig bestehende Tracheobronchitis schon bei Entstehung der Blockade zu kräftigen Hustenstößen gezwungen gewesen wäre. Diese Annahme finden wir bestätigt durch zahlreiche klinische und experimentelle Befunde (s. *Staehelin*, *Schmidt*, *Middeldorpf*, *Lee* und *Tucker*), nach denen eine Unterdrückung des Hustenreflexes die Entstehung eines massiven Lungenkollapses begünstige. Wir glauben, so die eine Ausschaltung der Lunge auslösende Ursache mit hinreichender Sicherheit aufgeklärt zu haben. Es stellt sich uns nun die weitere Frage, auf welche Weise der Kollaps selbst zustande gekommen sein könnte.

Da bei unserer Patientin kein Anhaltspunkt für plötzliches Auftreten der Atelektase vorhanden ist — das Gefühl der Engigkeit und die Dyspnoe traten allmählich auf — muß eine langsame Resorption der Luft angenommen werden.

In dieser Vermutung bestärkt uns folgende interessante Feststellung: 7 Tage nach der Wiederaufblähung der Lunge begann sich das klinische Bild allmählich im Sinne einer neuerlichen zunehmenden Funktionsbeeinträchtigung des Organes zu verändern: Das Atemgeräusch wurde schwächer, es bildete sich eine wachsende Dämpfung aus, und in den oberen Partien war Bronchial-Atmen zu hören. Eine 7 Tage nach der Lipiodolfüllung angefertigte Röntgenaufnahme zeigte jedoch noch keinen pathologischen Befund. Wir konnten, um die Patientin zu schonen, in der Folgezeit keine Kontrollaufnahmen vornehmen. Erst 3 Tage vor dem Tode wurde wegen Verdachtes auf Pneumonie wiederum geröntget. Dabei ergab sich eine dichte Verschattung des lk. Unter- und Mittelfeldes sowie eine etwas weniger dichte des lk. Oberfeldes. Dieser Befund fand seine Bestätigung bei der Sektion. Es fand sich eine ältere, nicht gelöste Pneumonie des lk. Unterlappens, während der Oberlappen verdichtetes Gewebe zeigte, das jedoch nicht völlig luftleer war. Da aber auch an der Leiche eine völlige Verstopfung des lk. Hauptbronchus und der kleineren Bronchien vorlag, müssen wir annehmen, daß die Zeit, die seit der völligen Blockierung der Bronchialwege verstrichen war, noch nicht genügt hatte, um zu einer völligen Resorption des ganzen in der Lunge gestauten Gasgemisches zu führen. Wenn man bedenkt, daß es sich dabei mindestens um die Reserveluft plus Residualluft, d. h. für eine Lunge um ca. 1200 bis 2000 ccm mit einem Stickstoffgehalt um 80% gehandelt haben muß, so kann man sich vorstellen, daß die vollständige Resorption einer so großen Menge lange Zeit in Anspruch nimmt. Unter physiologischen Verhältnissen kommt es bekanntlich zu keiner nennenswerten Stickstoffresorption aus den Alveolen. Wir sehen keinen zwingenden Grund,

warum die Tatsache der Verstopfung allein eine Aenderung in der Resorptionsgeschwindigkeit hervorrufen sollte. In unserem Fall kann nämlich kein Krampf der Bronchien und Bronchiolen auf die Verstopfung hin eingetreten sein, denn ein reflektorischer Krampf ist auszuschließen, da der Schleimpfropf ja, wie wir oben ausgeführt haben, von der chronisch entzündeten Schleimhaut nicht mehr als lokaler Reiz perzipiert werden konnte. Auch die Versorgung der Bronchien und des Lungeninterstitium mit arteriellem Blut durch die Arteria bronchialis hat keine Störung erfahren. Da kein Grund für eine Erhöhung des Gasdruckes feststellbar ist, müssen wir annehmen, daß die Resorption der gesamten Menge so langsam erfolgte, wie es der physiologischen Resorptionsgeschwindigkeit entspricht.

Grundsätzlich andere Verhältnisse müssen unseres Erachtens in Fällen vorliegen, bei denen die Verminderung des Luftgehaltes der Lunge überraschend schnell vor sich ging. So konnte nach Aspiration von Fremdkörpern, vor allem von leicht quellenden Bohnen, bei der Sektion bereits 36 Stunden nach der Aspiration ausgedehnte Atelektase in der entsprechenden Lunge festgestellt werden. Das Röntgenbild zeigte schon ca. 32 Stunden nach erfolgter Aspiration alle für einen massiven Lungenkollaps charakteristischen Symptome (*Jacobaeus* (*I.* u. *III.*), *Middeldorpf*, *Oppikofer*).

Jacobaeus (I. u. III.) sah in einigen Fällen 10—15 Minuten nach Lipiodolfüllung der Bronchien, die bei gesunden Personen vorgenommen wurde, alle röntgenologischen Symptome des massiven Kollapses. *Mendelssohn*, *Lichtheim*, *Lee* und *Tucker*, *Middeldorpf* u. a. nahmen Tierversuche mit wechselnder Methodik vor. Sie konnten teilweise schon anderthalb bis zwei Stunden nach Innenblockade oder Ligatur eines Hauptbronchus nahezu vollständige Atelektase der dazugehörigen Lungenpartie beobachten und durch Sektion bestätigen. Allerdings ist dazu einschränkend zu sagen, daß diese Versuche anscheinend z. T. nicht unter streng physiologischen Bedingungen vorgenommen wurden. So läßt sich das schnelle Entstehen der Atelektase, soweit die Versuche bei offenem Thorax vorgenommen wurden (*Middeldorpf*), vielleicht dadurch erklären, daß der gesamte Atmosphärendruck außen auf der Lunge lastete, und daß ferner das eingeschlossene Gasgemisch nicht nur vom Blut sondern auch von der umgebenden Luft aufgenommen werden konnte. Daß die Pleura für Stickstoff, der ja die Hauptmenge des eingeschlossenen Gasgemisches darstellt, und dessen Partiardruck infolge der Resorption des Sauerstoffes steigt, durchgängig ist, geht aus Arbeiten von *Ewald* und *Kobert* hervor. Aber auch ohne Eröffnung des Thorax konnte beim Hund ungefähr $1^1/_2$ Stunden nach totaler Verstopfung eines Bronchus fast vollständige Atelektase der dazu gehörigen Lungenpartie festgestellt werden (*Middeldorpf*). Daß als eigentliche Ursache für die Atelektase in diesen Fällen ebenfalls eine Blockade im Bronchialwege verantwortlich zu machen ist, läßt sich kaum bezweifeln. Aber zur Erklärung der Geschwindigkeit, mit der hier die Entlüftung der Lunge vor sich ging, müssen wir nach unsern Ueberlegungen noch andere Faktoren heranziehen, als die einfach physikalischen Gesetzen folgende Resorption des Gasgemisches.

Da hilft uns die Tatsache, daß bei den geschilderten, sicher auf Blockade beruhenden Atelektasen (Fremdkörper und experimentelle Verstopfung) stets Bronchien betroffen wurden, die vorher keine krankhaften Veränderungen gezeigt hatten. Wir könnten uns vorstellen, daß etwa von der Blockadestelle aus ein Reflex ausgelöst wird im Sinne einer spastischen Kontraktion der Bronchien oder einer aktiven Kontraktion des Lungengewebes (s. *Midline*, *Benedetti* u. a.). Dadurch würde der intraalveoläre Druck erhöht, und somit wären die Bedingungen für eine beschleunigte

Absorption durch das Blut gegeben. Weist doch *Jacobaeus* (I. u. III.) darauf hin, daß er ausschließlich bei gesunden Personen Lungenkollaps nach Lipiodolfüllung der Bronchien feststellen konnte und in diesen Fällen spastische Kontraktion der Bronchien bei gleichzeitigem Auftreten von Verschattung und Mediastinalverschiebung im Röntgenbild beobachtete. Er nimmt allerdings an, daß durch diese Kontraktion ein Teil der Luft via Bronchien nach außen befördert werde, denn die Blockade durch das Lipiodol sei oft unvollständig. Aus seinen Untersuchungen zieht er aber jedenfalls den Schluß, daß pathologisch veränderte Bronchien die Fähigkeit zu einer Kontraktion nicht haben können. Gerade diesen Punkt wollen wir festhalten, um die Andersartigkeit unseres Falles zu beleuchten.

Einen weiteren Beweis für die langsame Entwicklung des Prozesses bei unserer Patientin erblicken wir darin, daß offenbar zu keinem Zeitpunkt eine völlige Luftleere der Lunge vorgelegen haben kann. Auf dem 3 Tage vor dem Tode aufgenommenen Thoraxbild lag zwar eine gleichmäßige Verschattung des linken Oberlappens vor, aber die Sektion förderte als anatomisches Substrat für diesen Röntgenbefund ein zwar verdichtetes, nicht jedoch völlig luftleeres Lungengewebe zutage. Daß dieser Analogieschluß erlaubt ist, geht daraus hervor, daß der pneumonisch infiltrierte, also noch weniger lufthaltige linke Unterlappen auf dem gleichen Film eine dichtere Verschattung als der Oberlappen abgegeben hatte. Der Grad der Verschattung gibt nur einen Maßstab für den vorhandenen Luft- und Blutgehalt. Nicht jedoch ist eine allgemeine, gleichmäßige Verschattung ohne weiteres als Ausdruck einer völligen Luftleere anzusprechen. Da die Schattenbildung auf den vor der plötzlichen Wiederaufhellung angefertigten Aufnahmen zum mindesten nicht hochgradiger, eher geringer ist als diejenige auf der eben erwähnten, können wir nicht glauben, daß es sich zur Zeit der Kontrastfüllung bereits um eine totale Atelektase der Lunge gehandelt hat. Vielleicht ist sogar mit dieser Unvollständigkeit des Kollapses die schnelle Aufhellung zu erklären.

Wir haben in der Literatur ähnliche Beobachtungen gesucht.

Klinisch wurde von *Kylin* und *Sayé* Entfaltung der Lunge nach spontanem Aushusten von Blutkoagula beobachtet. In diesen Fällen war der Kollaps nach Haemoptoe aufgetreten. *Hartung* berichtet über Expektoration eines Pfropfes, der die Form eines Bronchialausgusses hatte. Auch Heilung nach Aushusten von Schleim wurde gesehen (*Morlock* und *Pinchin* u. a.). Bronchoskopisch konnten gelegentlich Schleimmassen entfernt und dadurch Lüftung und Funktionsaufnahme der Lunge erreicht werden (*Schmidt, Jackson*).

Alle genannten Beobachtungen differieren darin von unserem Fall, daß die Aufhellung der Lunge nach Beseitigung des blockierenden Hindernisses nicht mit der geschildeten Schlagartigkeit auftrat, sondern Stunden oder Tage in Anspruch nahm.

So berichtet auch *Burrel*, daß die Aufhellung einer kollabierten Lunge nach der operativen Entfernung des blockierenden Bronchial-Krebses nach

10 Tagen begann und erst nach 10 Wochen vollständig war. Beim Hund konnte *Heller* (zit. n. *Middeldorpf*) erst nach 4 Stunden ein normales Bild feststellen. Es scheint uns, daß die verzögerte, allmählich zunehmende Wiederherstellung des normalen Lungenbildes in diesen Fällen sich verhältnismäßig leicht erklären läßt. Es ist bekannt, daß atelektatisches Lungengewebe zu reaktiver Entzündung neigt. Mit dem Wiedereinsetzen der normalen Lungenfunktion nach Beseitigung eines Hindernisses kommt es zu besserer Durchlüftung und Durchblutung des Organes und damit — sofern das Lungengewebe noch nicht geschädigt ist — zu einer Resorption des entzündlichen Infiltrates, die natürlich je nach seiner Menge eine verschiedene Zeit in Anspruch nimmt. Und dieses kommt zum Ausdruck in den beobachteten Unterschieden in der Dauer der Aufhellung.

Für unseren Fall müssen wir demnach annehmen, daß zur Zeit der Kontrastfüllung keine derartige Infiltration der Lunge — also keine vollständige Atelektase — vorlag. Infolgedessen stand der sofortigen Durchlüftung nichts im Wege.

Wir haben hier mit Absicht nur diejenigen Arbeiten unserem Fall gegenübergestellt, bei denen wenigstens die auslösende Ursache — eben die Blockade — als sicher erwiesen gelten kann. Allen diesen klinischen und experimentellen Beobachtungen müssen jedoch nach dem oben Gesagten noch andere — vermutlich nervöse — Einflüsse zugrunde liegen, die die Entwicklungsweise des Kollapses und damit indirekt die Rückbildung des Prozesses bestimmen.

Klar trennen müssen wir von diesem Krankheitsbild den postoperativen Lungenkollaps sowie den Elektivpneumothorax, oder die seltenen Fälle, bei denen aus voller Gesundheit heraus, z. B. während athletischer Uebungen (vgl. *Sante*), eine Atelektase auftrat. Wir haben hier keinerlei Anhaltspunkte für das Vorhandensein blockierender Massen. Vielmehr sind wir zur Klärung der Aetiologie vorläufig auf Vermutungen und Hypothesen angewiesen, die in den verschiedenen oben angeführten Deutungsversuchen zum Audruck kommen. Es wäre zweckmäßig, wenn diese scharfe Trennung bei der Bewertung aller Beobachtungen und bei den geführten Auseinandersetzungen eingehalten würde. Wir hoffen, mit der Analyse des geschilderten Falles einer solchen Abgrenzung und einer Heraushebung der offenen Fragen gedient zu haben.

Zusammenfassung

1. Die vollständige Verstopfung eines Bronchus genügt allein, um die entsprechenden Lungenabschnitte zum Kollabieren zu bringen.

2. Die Atelektase bildet sich langsam aus, wenn die in der Lunge gestaute Luft nicht unter höherem Druck steht als normalerweise. Entsteht der Kollaps schnell, so ist anzunehmen, daß die

Bronchien bzw. das Lungengewebe auf die Verstopfung mit einer Krampfreaktion geantwortet haben, die zu intra-alveolärer Druckerhöhung und damit zu beschleunigter Resorption des Gasgemisches geführt habe. Entscheidende Bedeutung kommt dabei der Intaktheit der Bronchialschleimhaut zu.

3. Vollständig kollabiertes Lungengewebe neigt zur Infiltrierung. Die Menge des vorhandenen Infiltrates bestimmt die Dauer seiner Resorption und so die Zeit, die zu vollständiger Wiederbeatmung der Lunge nach Beseitigung der Blockade nötig ist. Daher kann sich unvollständig kollabiertes, nicht infiltriertes Lungengewebe sehr rasch wieder aufblähen.

4. Grundsätzlich andere Verhältnisse liegen dort vor, wo ein blockierendes Hindernis als auslösende Aetiologie nicht festgestellt werden kann, wie etwa beim postoperativen Lungenkollaps oder bei Atelektasen, die akut aus voller Gesundheit heraus auftreten. Ihr Charakter ist noch unbekannt.

Es sei mir gestattet, an dieser Stelle Herrn Prof. Dr. *Rudolf Staehelin* für die freundliche Ueberlassung des Themas und des nötigen Materials meinen besten Dank auszusprechen.

Literatur:

Aßmann, H.: Röntgen-Diagnostik d. Inn. Erkrankungen. Leipzig, F. C. W. Vogel, 1934. — *Benedetti, P.:* „Ulteriore contributo allo studio del collasso massivo ...". Arch. Pat. e Clin. med. 1934, 14. Cit. n. Kongr.zbl. inn. Med. 79. — *Bergamini* und *Shepard:* cit. n. Middeldorpf (s. d.). — *Borst:* Pathol. Histologie. F. C. W. Vogel, 1926. — *Burrel:* „A case of adenocarcinoma of Bronchus". Lancet 1929, T. CCXVII, p. 708. — *Cardis, F.:* „Qu'est-ce que l'électivité dans le pneumothorax artificiel ...". J. Méd. de Leysin (Suisse), 1937, Nr. 12, XVI. — *Cardis* et *Pellissier, L.:* „Deux Cas d'atélectasie lobaire massive". J. Méd. de Leysin (Suisse), 1937, Nr. 13, XVI. — *Chiray*, Albot, Jame*:* „Le Cancer sténosant des bronches souches". Presse méd. 1933, 53. — *Courcoux:* „Injection de lipiodol dans un cas d'atélectasie ...". Bull. Soc. méd. Hôp. Paris 1936, 20. — *Fleischner:* Fschr. Röntgenstr. 28. — *Fontaine:* „Les complications pulmonaires postopératoires ...". Lyon chir. 1928, Nr. 4, t. 25. — *Hartung:* „Ueber einen Fall von Lungen-Atelektase". Beitr. Klin. Tbk. 1931, 77. — *Henderson, Yandell:* „Atelektase, massiver L. K. u. verwandte postoperative Zustände". Münch. med. Wschr. 1936, 8. — *Henschen, C.:* „Die postoperativen Pneumopathien". Basel, Benno Schwabe, 1934. — *Heubner:* Handb. d. normalen u. path. Physiologie, Bd. II, S. 485/6. — *Jacobaeus, H. C.* (I.): „Ueber L. K.". Verh. dtsch. Ges. inn. Med. 1932. — *Jacobaeus* und *Westermark* (II).: „A further study of mass. coll. of the lung". Acta radiol. (Schwd.) 1930, 11. — *Jacobaeus* und *Salander* (III.): „A study of acute mass. atelectatic coll. of the lung". Acta med. scand. (Schwd.) 1929, 71. — *Kaufmann:* Lehrbuch d. spez. pathol. Anatomie. Bd. I, 1931. — *Kylin, E.:* „3 Fälle v. ak. m. L. K. nach Haemoptyse". Acta tbc. scand. (Dän.) 1932, 6. Cit. n. Kongr.zbl. inn. Med. 70, 1933. — *Lenk, R.:* „Die Rö.-Diagnostik d. intrathorak. Tumoren u. ihre Diff.-Diganose". Wien 1929. — *Middeldorpf, K.:* „Massiver L. K.". Dtsch. Z. Chir. 1933, 240. — *Midline, J.:* „Mass.

coll. of the lung complicating haemoptysis". Brit. Med. J. 1935, 3911. – *Morison* und *Woodburn:* „A Brit. Med. Ass. lecture on mass. coll. of the lung". Brit. med. J. 1930, Nr. 3632. — *Morlock* und *Pinchin:* „Haemoptysis". Brit. med. J. 1934, 11. – *Oppikofer, E.:* „Fremdkörper d. Trachea u. Bronchien". Schweiz. med. Wschr. 1935, 30. — *Sante, L. R.:* „Mass. coll. of the lung". Acta radiol. (Schwd.) 1928, 9. — *Sayé, L.:* „2 observations de coll. mass. ...". Arch. méd.-chir. Appar. respirat. 1932, 7.War im Original nicht zugänglich. Cit. n. Kongr.zbl. inn. Med. 1933, 68. — *Schiassi, F.:* „Il collasso massivo del pulm." Arch. Pat. e Chir. med. 1924, Bd. 3. Cit. n. Kongr.zbl. inn. Med. 1925, 39, — *Scott. W. Y.:* „Massive Atelektase u. postoperative Pneumonie". J. amer. med. Assoc. 93. — *Schmidt, P. G.:* „Ein Beitr. z. Krankheitsbilde d. M. L. K.". Arch. klin. Chir. 1932, 171. — *Staehelin, R.:* Im Handbuch d. inn. Med. 1930, Bd. II. — *Sträßler, K.:* „Partieller L. K.". Wien. Arch. inn. Med. 1937, 31, H. 3.